DEC 15 1913
Lane Medical Library

Aus der Kgl. Anatomischen Anstalt München.

On free cells in the coelom of the selachian eggs

Über freie Zellen in den Hohlräumen von Selachierembryonen.

Inaugural-Dissertation

zur

Erlangung der Doktorwürde in der gesamten Medizin

verfasst und einer

Hohen medizinischen Fakultät

der

Kgl. Bayer. Ludwig-Maximilians-Universität zu München

vorgelegt von

Werner Blume

aus München.

München, 1913.

Pössenbachersche Buchdruckerei (Klöck & Giehrl), Herzogspitalstraße 19.

Digitized by the Internet Archive
in 2026

https://archive.org/details/IA40153721_0106

Aus der Kgl. Anatomischen Anstalt München.

Über freie Zellen in den Hohlräumen von Selachierembryonen.

Inaugural-Dissertation

zur

Erlangung der Doktorwürde in der gesamten Medizin

verfasst und einer

Hohen medizinischen Fakultät

der

Kgl. Bayer. Ludwig-Maximilians-Universität zu München

vorgelegt von

Werner Blume

aus München.

München, 1913.

Pössenbachersche Buchdruckerei (Klöck & Giehrl), Herzogspitalstraße 19.

Gedruckt mit Genehmigung der medizin. Fakultät der Universität München.

Referent: Herr Professor Dr. Rückert.

Im Anschluss an eine Arbeit von Vogt (09), der bei normaler Entwicklung von Triton cristatus Zellen in das Innere der Organe gelangen und zu Grunde gehen sah, stellte Herr Professor Rückert mir die Aufgabe, bei Selachierembryonen die frei im Lumen verschiedener Organe vorkommenden Zellen auf ihre Herkunft und ihr ferneres Schicksal zu untersuchen.

Ich möchte gleich hier meinem hochverehrten Lehrer, Herrn Professor Rückert, für die vielen Anregungen, sowie für die gütige Überlassung seines gesamten prachtvollen Selachiermaterials meinen herzlichen Dank aussprechen.

Zum besonderen Dank bin ich auch Herrn Privatdozent Dr. Marcus verpflichtet, der mich bei meiner Arbeit stets tatkräftig unterstützte, und dessen Torpedoserien mir gleichfalls zur Verfügung standen.

Von diesem reichen Selachiermaterial, das aus zahlreichen Schnittserien von Embryonen von Pristiurus und Torpedo ocellata und marmorata bestand, kam nur ein kleiner Teil bei meiner Untersuchung in Betracht, weil nur ein ganz beschränktes Stadium diese freien Zellen im Lumen der Organe aufweist. Die Serien waren auf 10—12 μ geschnitten und meist mit Boraxkarmin, aber auch mit Hämatoxilin gefärbt.

Freie Zellen innerhalb der embryonalen Hohlräume kamen in bestimmten Entwicklungsstadien regelmässig, aber bei gleichem Stadium derselben Art in sehr wechselnder Menge vor. Oft findet man nur ganz vereinzelte freie Zellen im Lumen, während in anderen weniger zahlreichen Fällen Hunderte von solchen Zellen auf jedem Schnitt gezählt werden können. Auch innerhalb der Organe eines und desselben Embryo schwankt die Zahl dieser freien Zellen; am zahlreichsten waren sie im Lumen des Medullarrohres und der Augenblase anzutreffen, dann im Darmrohr, im Coelom und schliesslich in der Mandibularhöhle.

Es ist klar, dass sich diejenigen Organe am besten zum Studium eignen, bei denen massenhafte freie Zellen im Lumen gelagert sind. Es wurde daher besonders das Neuralrohr und der Darm untersucht.

Hierbei ergibt sich ganz von selbst eine zeitliche Beschränkung auf ganz bestimmte Stadien. Denn solange die Medullarrinne und der Darm nicht zum Rohr geschlossen sind, ist die Möglichkeit, dass die aus ihnen eventuell ausgestossenen Zellen in die den Embryo umgebende Flüssigkeit abgeschwemmt werden, gegeben.

Ältere Embryonen hinwiederum zeigen keine oder nur ganz vereinzelte Zellen mehr in ihren Hohlorganen, so dass als bestes Untersuchungsobjekt sich Torpedoembryonen zwischen 30 und 50 Urwirbeln erwiesen.

Damit soll nicht gesagt sein, dass erst in diesen Stadien eine Zellausstossung in das Lumen stattfindet. Denn schon bei unsegmentierten Torpedoembryonen kamen freie Zellen im Darm zur Beobachtung, dessen untere Wand nur vom Dotter gebildet war. Als Beweis, dass diese Zellen vom Darmepithel stammen, führe ich an, dass sich bei einem dieser Embryonen seitlich eine solide Zellknospe fand, die wohl zweifelsohne ebenfalls in das Innere abgeschnürt werden dürfte.

Aus diesen Beobachtungen ergibt sich, dass eine Ausstossung von Zellen aus den Zellverbänden vom ersten Anbeginn der Entwicklung dieser Organe an stattfindet und mit einem Stadium von etwa 50 Urwirbeln aus später zu erörternden Gründen endigt.

Für die im Darm befindlichen Zellen wurde nur die Entwicklungszeit vor dem sogenannten soliden Oesophagus berücksichtigt, da durch diesen Darmverschluss eine Komplikation gegeben ist, welche die Rückverfolgung der freien Zellen des Lumens erschwert.

Innerhalb des Medullarrohres sowohl, wie auch im Darm fanden sich die eingelagerten Zellen ungleichmässig verteilt. Am allerhäufigsten finden sich die grössten Zellansammlungen cranial im Bezirk des Vorderhirns, wo die Augenblasen sich entwickeln, während weiter caudal immer spärlichere freie Zellen im Lumen angetroffen werden.

Nun sind auch an diesen Stellen der Wand des Hirnrohres, wo sich die Augenblasen ausstülpen, die meisten Mitosen vorhanden. Dieses örtliche Zusammentreffen mit den vielen freien Zellen im Lumen drängt die Vorstellung auf, dass die vermehrte Zellwucherung, welche an dieser Stelle zur Organbildung führt, auch zahlreiche Zellen ins Innere des Rohres gelangen lässt. Bestärkt wird diese Meinung durch die Beobachtungen an anderen Organsystemen.

Denn auch im Darm lässt sich eine bestimmte Verteilung dieser Zellen erkennen. Vereinzelt im Bereich des Kiemendarms trifft man auffallend viele freie Zellen an der Stelle der Leber- und Pankreasanlage. Dann findet man anderseits aber wieder einigermassen häufig freie Zellen im Gebiet des Dotterganges, caudal nehmen sie an Zahl rasch ab, so dass sie nur ganz vereinzelt gefunden werden, bis wieder in der Nähe des Canalis neurentericus in einzelnen Serien eine abermalige Vermehrung zu erkennen ist. Freilich, ob nun diese Verteilung der freien Zellen dem natürlichen Zustand im Leben entspricht oder nicht, kann schwer entschieden werden.

Möglicherweise handelt es sich dabei um Zufälligkeiten. Durch die Hirnkrümmung ist das Vorderhirn der tiefste Abschnitt des Nervenrohres und so könnte einfach die Schwere es sein, die hier die Ansammlung der freien Zellen bedingt. Ferner könnte es die durch die Fixation verursachte Flüssigkeitsströmung sein, welche eine Ansammlung in den Buchten der Augen- und Leberanlage verursacht. Immerhin legen die Anhäufungen von Zellen an den Proliferationsstellen der Wandung den Gedanken nahe, dass nähere Beziehungen dabei im Spiele sind.

Nachdem der Zeitpunkt und der Ort des Vorkommens der freien Zellen ermittelt war, trat zunächst die Frage in den Vordergrund: Wie gelangen diese Zellen aus der Wand in die Hohlräume hinein.

Für die Beantwortung dieses Punktes ging ich vom Medullarrohr aus, das infolge des massenhaften Vorkommens freier Zellen die besten Chancen zur Lösung dieser Aufgabe bot.

Es zeigte sich nun, dass die Auswanderung auf verschiedenen Wegen möglich ist. Entweder können ganze Gruppen von Zellen in das Lumen an bestimmten Stellen, die eine lebhafte Gewebewucherung zeigen (zum Beispiel Ursprung der Ganglienleiste), eintreten (Fig. 3) oder aber die Zellen gelangen einzeln in die Lichtung.

Ob dies nun durch eine mitotische Teilung geschieht, ist nicht einwandfrei zu beweisen, aber doch sehr wahrscheinlich. Denn man sieht radiär zur Achse des Rohres gestellte Mitosen, deren eine Tochterzelle oft sogar gegen das Lumen vorgedrängt ist.

Sicherlich werden aber Zellen mit ruhendem Kern aus dem Epithelverband in das Lumen der Organe ausgestossen. Einen solchen Vorgang veranschaulicht Textfig. I.

Fig. I.

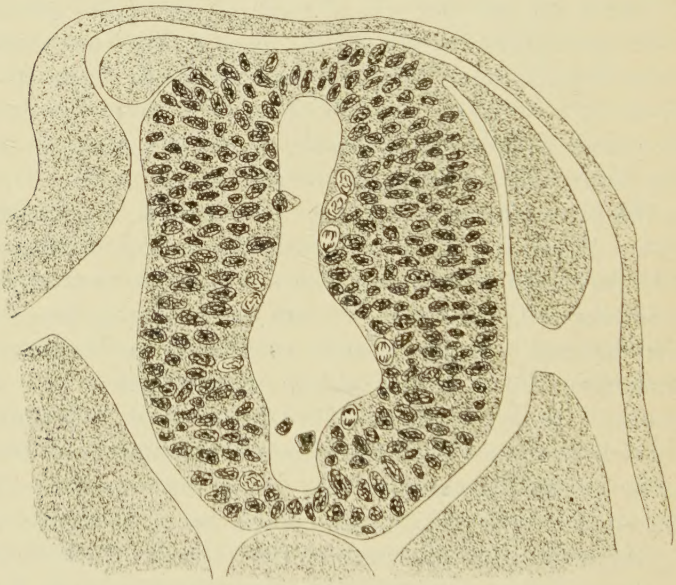

Das quer getroffene Medullarrohr zeigt unregelmässige Wandungsverhältnisse, welche auf die schon von Dohrn beschriebenen rätselhaften tiefen Einschnürungen im Nachhirn zurückzuführen sind. Im Lumen liegen zwei freie Zellen; links oben erkennen wir eine offenbar im Austritt begriffene Zelle, die nur zu einem geringen Teil mit dem

Neuralrohr zusammenhängt, während etwa vier Fünftel ihres Umfanges frei in die Höhlung hineinragt. Ob hier bei dieser Zelle schon pathologische Prozesse eingesetzt haben, wie einige Besonderheiten der chromatischen Struktur vermuten lassen oder ob es sich um eine Ausstossung einer normalen Zelle handelt, ist kaum zu entscheiden. Das letztere erscheint wahrscheinlicher, wenn man die Vorgänge im Darm und im Coelom damit vergleicht. Hier finden sich nämlich ganz regelmässig zahlreiche in dieser Weise vorgeschobene Zellen, die einen mehr oder weniger lockeren Zusammenhang mit dem Epithel aufweisen. Einen charakteristischen Beleg hierfür bietet ein Torpedoembryo, von dem ein Schnitt durch den Darm in Textfig. II abgebildet ist. Zunächst fällt bei der Beschreibung auf, dass das Darmepithel nicht glatt und eben gegen das Innere des Rohres abgeschlossen ist, sondern es zeigt sich, dass die Zellen überall kugelartig in das Lumen vorspringen.

Fig. II.

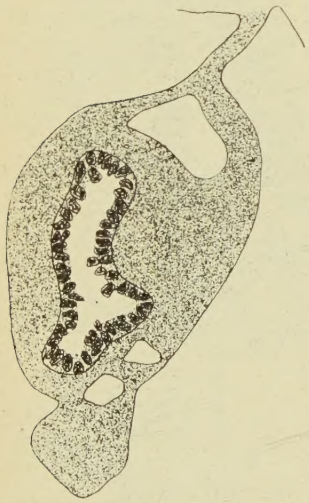

Dass diese Hervorragung keine Folge mangelhafter Fixierung ist, lehrt das Studium der übrigen Organe. Offenbar besteht auf diesem Stadium noch keine starre Cuticula, welche den glatten Abschluss des Epithels bewirkt, und so sehen wir also, dass eine grosse Anzahl von Zellen bald mehr, bald weniger gegen das Lumen hin vorgeschoben ist. Ein Teil derselben hängt nur mehr durch eine ganz schmale Brücke mit dem Zellverband der Wandung zusammen, während andere Zellen bereits freigeworden im Innern des Rohres sich befinden. Aus allen diesen in Auswanderung begriffenen Zellen lässt sich nichts Pathologisches erkennen — Kern und Protoplasma sind, was Grösse und Färbbarkeit betrifft, von normaler Beschaffenheit, in nichts von den übrigen Zellen der Wandung verschieden.

Für die Ausstossung ist wahrscheinlich der durch das Fehlen einer Cuticula bedingte, mangelhafte Abschluss der Zellen gegen das Lumen verantwortlich zu machen. Dafür spricht auch die Tatsache, dass sich in späteren Stadien nach Ausbildung einer Cuticula keine Zellauswanderung und keine freien Zellen im Innern mehr finden.

Eine weitere Quelle für die Auswanderung von nicht in Teilung befindlichen Zellen bildet die Anlage der Ganglienleiste. Sie ist natürlich auf das Medullarrohr beschränkt und ist von dem vorhin beschriebenen Modus insofern unterschieden, als ganze Zellgruppen auf einmal in das Lumen gelangen. Ein Schnitt durch einen Embryo vom Torpedo oc. von 4 mm Länge zeigt Textfig. III, wie

Fig. III.

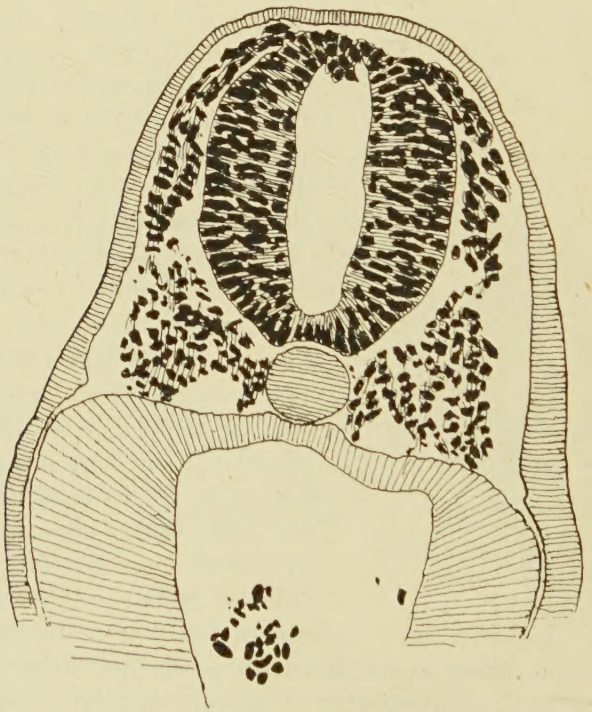

bei der Bildung der Ganglienleiste es nicht nur zu einem Austritt der Wandungszellen nach aussen in die Leiste, sondern auch nach innen in den Hohlraum des Neural-

rohres kommen kann. Man erkennt auf der Abbildung ganz deutlich mehrere Zellen, die gegen das Innere des Rohres vorgeschoben sind und über kurz oder lang den Zusammenhang mit der Wandung ganz verlieren und damit freie Zellen im Lumen sein werden, wie sie zahlreich in Nachbarschnitten angetroffen werden.

Die Zahl der freien Zellen in den Hohlräumen des Embryo ist bei gleichalterigen Objekten sehr verschieden. Um eine Erklärung hierfür zu finden, wurden zwei möglichst gleichalterige Embryonen vom Torpedo ocellata miteinander verglichen, von denen der eine (Torpedo oc. No. 31 mit 41 Urwirbeln) eine sehr grosse, der andere (Torpedo oc. No. V mit 39 Urwirbeln) eine verschwindend geringe Zahl von freien Zellen aufwies.

Fig. IV.

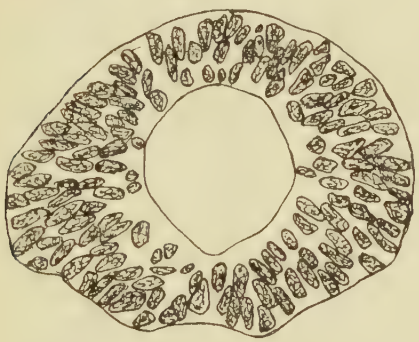

Fig. V.

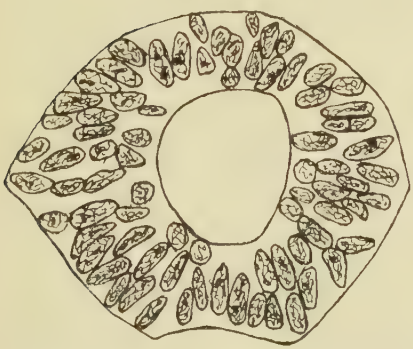

Von beiden Embryonen wurde nun ein Querschnitt durch das Medullarrohr im gleichen Abstand vom Kopfende bei gleicher (255 facher) Vergrösserung mit dem Abbeschen Spiegelapparat gezeichnet (Textfig. IV und V). Diese beiden Bilder wurden mittelst Millimeterpapier gemessen und dabei für Torp. 31 eine Gesamtoberfläche von 1325 qmm, für Torp. V eine solche von 1400 qmm ermittelt. Diese Werte sind so ähnlich, dass sicherlich ein Vergleich dieser Flächen zulässig erscheint. Nach Eintragung der Kerne fallen bei Betrachtung der beiden Schnitte sofort sehr grosse Unterschiede in der Zahl und Grösse der Zellen auf.

Wie in den beiden Figuren aus den Kernen ohne weiteres zu ersehen ist, hat Torp. 31 weniger und grössere Zellen als Torp. V. Dieses so merkwürdige Zusammentreffen von massenhaften freien Zellen im Lumen mit den grossen weniger zahlreichen Kernen in der Wandung liess an die Möglichkeit denken, dass hier eine Störung der Kernplasmarelation vorhanden wäre, die für das Auswandern der Zellen mitverantwortlich gemacht werden könnte. Denn bekanntlich ist das Anwachsen des Kerns auf Kosten des Plasma das erste Anzeichen einer Depression der Zelle. Diese Vermutung, dass eine Störung der Kernplasmarelation vorläge, welche die Zellauswanderung zu einem pathologischen Vorgang gestempelt hätte, erwies sich, wie ich gleich bemerken möchte, als irrig.

Zur Bestimmung der Kernplasmarelation wurde zunächst auf den zwei Querschnittsbildern des Rückenmarks die Zahl der Kerne gezählt und ihre mittlere Grösse auf den Schnittzeichnungen durch Ausmessung ihrer zwei Durchmesser bestimmt. (Der dritte Tiefendurchmesser der Kerne blieb unberücksichtigt, doch dürfte diese Fehlerquelle nicht so bedeutend sein.)

Nun wurde die Gesamtfläche des Rückenmarkquerschnitts durch die Kernzahl dividiert. Das so erhaltene Resultat ist die mittlere Zellgrösse. Teilt man die Kerngrösse durch die Zellgrösse, so erhält man die Kernplasmarelation. Die so gefundenen Werte bei den beiden Embryonen sind in der beistehenden Tabelle zusammengestellt.

	Torp. 31; 41 Urwirbel, massenhafte freie Zellen	Torp. V; 39 Urwirbel, fast keine freie Zellen
Fläche d. Rückenmarkquerschnitts (auf der Zeichnung)	1325 qmm	1400 qmm
Mittlere Kerngrösse	14 qmm	8 qmm
Anzahl der Zellkerne auf d. Schnitt	77	143
$\frac{\text{Fläche d. Querschnitts}}{\text{Kernzahl}} = \text{mittlere Zellgrösse}$	17,20	9,79
$\text{Kernplasmarelation} = \frac{\text{Kerngrösse}}{\text{Zellgrösse}}$	$\frac{14}{17,2} = 0,81$	$\frac{8}{9,8} = 0,81$

Das Resultat zeigt eine überraschende Gleichheit in der Kernplasmarelation trotz der so grossen Verschiedenheit in der Zellenzahl wie in der Zell- und Kerngrösse. Es ist daher auch völlig auszuschliessen, dass eine Störung dieser Kernplasmarelation hier die Auswanderung bedinge, dass es Zellen in Depression seien, welche in das Innere der Organe eliminiert würden.

Betrachten wir nun das Schicksal der in die Hohlräume der Embryonen gelangten freien Zellen, so kann ihr Ende uns nicht zweifelhaft sein: Sie sind sämtlich dem Untergang verfallen. Dies ergibt sich schon daraus, dass man bei älteren Stadien nur mehr vereinzelte stark pathologisch veränderte Zellen und schliesslich späterhin nur noch Zelldetritus findet.

Bei Embryonen von zirka 40 Urwirbeln findet man nun ein überaus abwechslungsreiches Bild, da hier neben anscheinend normalen, völlig degenerierte Zellen und dazwischen alle Übergänge angetroffen werden. Wir haben also gewissermassen eine Reinkultur von ursprünglich normalen Zellen vor uns, die dem Tode geweiht sind. Es erschien daher eine dankbare Aufgabe, etwas näher auf die Degenerationserscheinungen einzugehen, besonders da es sich um freie isolierte Zellen handelt, bei denen cytologische Veränderungen naturgemäss besser festzustellen sind als bei Zellen innerhalb eines Zellverbandes. Als Nachteile mussten freilich mit in den Kauf genommen werden, dass keine Beobachtung am lebenden Objekt möglich ist, sowie dass keine komplizierteren Färbungsmethoden angewandt werden konnten, weil eben nur fertige Serien für die Untersuchung verwendet wurden. Betrachten wir nun die freien Zellen, so muss zunächst konstatiert werden, dass eine grosse Zahl derselben völlig normal erscheint. Das beweist auch das Vorkommen zahlreicher Mitosen, an denen keinerlei pathologische Veränderungen erkennbar sind. Es sind eben gesunde Zellen, die in das Innere der Organe gelangen und die sich auch weiterhin durch indirekte Teilung vermehren.

Ausser diesen normalen Zellen sieht man in grosser Anzahl Zellen, deren Kerne durch ihre Form und Grösse

auffallen, während ihre Struktur nicht verändert erscheint. Hierher gehören die wurstförmigen (Fig. 1), gelappten, hufeisenförmigen (Fig. 2) Kerne. Letztere weisen oft einen so tiefen Einschnitt auf, dass man im Zweifel sein kann, ob man eine ein- oder zweikernige Zelle vor sich hat. Unzweifelhaft zweikernige Zellen, die sonst ganz normal aussehen, finden sich massenhaft, meistens sind die beiden Kerne gleich gross (Fig. 3). Doch kommen auch ungleiche Kerngrössen nicht selten zur Beobachtung (Fig. 4). Da nun, wie erwähnt, Kerne mit tiefen Einschnitten oft vorkommen, könnte man bei oberflächlicher Betrachtung zur Annahme gelangen, dass durch eine direkte Kernteilung ein solches zweikerniges Stadium entstünde. Dabei übersieht man, dass genau die gleichen Bilder infolge einer pathologischen Mitose zustande kommen können. Eine Karyokinese ohne folgende Zellteilung führt zu einer zweikernigen Zelle und ein Hufeisenkern kann dann durch eine unvollständige Mitose bedingt sein, bei der die Tochterplatten nicht parallel zueinander liegen, sondern nach einer Seite konvergieren und bei der Anaphase durch eine Brücke verbunden geblieben sind. Dass nun in unserem Falle die zweikernigen Zellen nicht durch Mitose entstanden sind, lässt sich durch folgendes wahrscheinlich machen:

1. Man findet Anaphasen, bei denen die Tochterplatten schon ziemlich weit voneinander gerückt sind, wobei aber die Zelle noch abgerundet ist (Fig. 5), während sonst in anderen Fällen bei gleichem Abstand der Tochterplatten eine merkliche Einkerbung des Zelleibes erfolgt ist. Doch könnte man einwenden, dass hier eventuell die Zelldurchschnürung eben etwas später einsetzt.

2. Findet man zweikernige Zellen, die äusserst intensiv gefärbt sind, was dadurch zustande kommt, dass eckige Chromatinteile regelmässig im Kern verteilt sind. Manchmal existiert auch eine mehr oder weniger schmale Brücke, die beide Kerne verbindet (Fig. 6). Man könnte diese Zelle als eine späte Telophase ohne Zellteilung deuten, bei der die Kerne in Rekonstruktion begriffen sind. Eine andere Möglichkeit wäre freilich, dass es sich um eine Hyperchromatose einer zweikernigen Zelle handelt, welche

dem Kernverfall vorauszugehen pflegt (wie sie Wallengren für Inanitionszustände beschreibt).

3. Kommen tatsächlich eine Reihe unzweifelhaft pathologischer Mitosen vor, deren Resultat sicherlich stark veränderte Zellen sein müssen. So sehen wir in Fig. 7 eine Telophase abgebildet, bei der die Tochterzellen noch durch einen schmalen Protoplasmazipfel verbunden sind. In der einen Tochterzelle ist eine grosse Vakuole enthalten. Noch stärker ist diese vakuolige Entartung in den beiden Tochterzellen der Fig. 8 abgebildet. Doch dürfte in beiden Fällen ein einheitlicher Kern in der Tochterzelle sich bilden.

Bei der in Fig. 9 abgebildeten Mitose liegen die Chromosome hufeisenförmig und im freigelassenen Abschnitt erkennt man im Plasma wieder Vakuolen. Wahrscheinlich dürfte der daraus entstehende Tochterkern einen hufeisenförmigen Einschnitt etwa wie der in Fig. 2 aufweisen.

Eine noch weitergehende Anomalie in der Chromosomenverteilung zeigt die Fig. 10. Man sieht drei Gruppen von Chromosomen, von denen zwei zusammenhängen, wie man sich durch Drehen der Mikrometerschraube überzeugen kann. In der Abbildung sind diese in einer anderen Ebene liegenden Chromosome in hellerer Farbe eingetragen. Wenn diese Zelle sich geteilt hat, so wird sie offenbar zwei ungleich grosse Kerne besitzen. Vermutlich entsprechen die Ruhekerne etwa denen der Fig. 4.

Sehr interessant und wichtig für die Entscheidung über den Ursprung der Doppelkernigkeit ist die Zelle, die in Fig. 11 abgebildet wurde. Hier sehen wir eine Anaphase mit anscheinend normalen stäbchenförmigen Chromosomen, die jedoch von der einen Tochterplatte nicht sämtlich eingezeichnet wurden, weil sonst ein anderes Gebilde in der Zelle verdeckt worden wäre. Dieses besteht aus einer homogenen chromatischen Sichel, welche sich an eine helle Kugel anschmiegt, in deren Innerem sich eine stark lichtbrechende Vakuole, sowie dunklere netzartige Strukturen finden. Offenbar handelt es sich hier um einen stark degenerierten Kern. Der Ausgangspunkt für diese

Zellteilungsfigur ist eine überaus häufig vorkommende Zelle, bei der neben einem anscheinend normalen Kern ein mehr oder weniger stark degenerierter zweiter Kern vorhanden ist. (Fig. 12.) Hier interessiert uns vor allem, dass aller Voraussicht nach diese Zelle in Fig. 11 kaum in der Lage sein dürfte, eine Zellteilung durchzuführen und dass somit eine zweikernige Zelle nebst pathologischem Kernrest entstehen muss, wie sie etwa Fig. 13 zeigt. Auf Grund dieser Beobachtungen erscheint die Annahme wahrscheinlicher, die zahlreichen zweikernigen Zellen seien durch eine Karyokinese ohne nachfolgende Zellteilung entstanden, als dass eine Amitose der Kerne stattfindet. In Erwägung zu ziehen wäre auch die Möglichkeit, dass trotz einer Zellteilung durch unvollständige Vereinigung von Karyomeriten eine zwei- oder mehrkernige Zelle entsteht. Dass im weiteren Verlauf der Degeneration eine Kernfragmentierung eintritt, soll nicht geleugnet werden, das ist aber selbstverständlich etwas anderes, denn hier handelt es sich immer um noch fast normal aussehende Teilkerne.

Somit schliesse ich mich der Reihe von Autoren (Fleming, vom Rath, Karpow u. A.) an, welche die zahlreichen Angaben über Amitose beschränken möchten. Häufig dürfte nur das Übersehen der vorkommenden Mitosen, sowie die leichte Möglichkeit, eine „lückenlose Reihe“ von Kerndurchschnürungsbildern aufzustellen, zur Annahme der Amitose geführt haben. Wie nun die Doppelkernigkeit auch zustande gekommen ist, jedenfalls ist sie ein anormaler Zustand, der den Zerfall der Zelle zur Folge hat.

Bemerkenswert ist dabei die Tatsache, dass von den zwei Kernen einer Zelle oft der eine widerstandsfähiger ist als der andere.

In Fig. 3 sehen wir eine solche Zelle mit zwei normalen Kernen. Dagegen zeigt Fig. 14, 15, 16 schon eine stärkere pathologische Veränderung des einen Kernes. Im einen Fall (Fig. 14) sehen wir das ganze Chromatin am Rande gelagert, während die Mitte völlig farblos und vakuolisiert erscheint. Ausserhalb dieses Kernes liegt bei

höherer Einstellung eine Chromatinkugel. Auch der andere normalere Kern zeigt schon wandständiges Chromatin, aber hier ist auch im Innern viel chromatische Substanz vorhanden.

In der Fig. 15 zeigt ebenfalls nur der eine Kern deutlich pathologische Veränderungen. Das Chromatin ist an dem einen Ende als grosse, fast homogene Kugel mit nur wenigen Vakuolen angehäuft. Auch am anderen Kernpol ist randständiges Chromatin, wenn auch nur in schmäleren Streifen, eingelagert. Helle Vakuolen finden sich in diesem noch verhältnismässig intakten Kernabschnitt.

Eine weitere Degeneration sehen wir in Fig. 16. Am gesunderen Kern sind Chromatinbrocken in der Wand eingelagert, im zweiten Kern ist die gefärbte Substanz offenbar verflüssigt am einen Pol angesammelt und geht mit einem gelblichen Ton in eine farblose Zone über, in der zwei stark lichtbrechende Vakuolen sich befinden. Analoge Entartungsbilder findet man bei einkernigen Zellen. Man sieht all die so oft beschriebenen Stadien der Karyolyse. Die wandständige Chromatinansammlung kann soweit vor sich gehen, dass der Kern völlig farblos zum „Kernschatten" wird. Das Chromatin kann als homogene Sichel der Membran anliegen (Fig. 11), kann aber auch in mehreren ungleich grossen Kugeln innerhalb des Kerns liegen (Fig. 17).

Das Resultat dieses Prozesses ist ein äusserst häufig wiederkehrendes Bild. Innerhalb eines hellen Hofes findet man einen oder mehrere Chromatinklumpen (Fig. 18). Wie gross der Unterschied in der Resistenz der beiden Kerne sein kann, illustriert am besten die schon vorhin beschriebene Zelle (Fig. 11), in der neben einem solchen Kernschatten nebst Chromatinsichel eine anscheinend normale Mitose stattfand.

Bei den degenerativen Veränderungen im Zelleib können wir uns kurz fassen. Bei anscheinend normalem Kern sieht man oft an der Peripherie des Plasma kleinere oder grössere Vakuolen auftreten, über deren Natur mangels spezifischer Färbungen nichts ausgesagt werden kann. Jedenfalls behindern diese Vakuolen des Zelleibes nicht die Teilungsfähigkeit der Zelle. Bei vereinzelt vor-

kommenden Vakuolen, wie zum Beispiel in Fig. 7, ist dies nicht weiter verwunderlich, dagegen ist man erstaunt, dass eine so stark veränderte Zelle, wie sie in Fig. 8 dargestellt ist, deren ganzer Zelleib von grossen Vakuolen erfüllt ist, keinerlei pathologische Mitose erkennen lässt.

Bei fortschreitender Vakuolisation wird freilich auch der Kern angegriffen. Und es sollen jetzt diese Endstadien der Zellentartung geschildert werden.

In Fig. 19 ist eine grosse Zelle abgebildet, deren Kerngerüst offenbar zerstört ist. Denn nichts davon ist zu sehen, auch keine einzelnen Chromatinbrocken, sondern helle Vakuolen werden von intensiv gefärbten homogenen Teilen, offenbar verflüssigtem Chromatin, umgriffen. Während aber bei dieser Zelle noch ein scharf umschriebener Kern vorhanden ist, der sogar durch einen lichten Schrumpfungshof vom Protoplasma geschieden ist, können wir im folgenden Degenerationsstadium (Fig. 21) einen Kern nicht mehr erkennen. Doch können wir leicht dieses Bild von dem der Fig. 19 ableiten, wenn wir annehmen, dass inzwischen die Kernmembran aufgelöst ist. An einem Ende der Zelle ist eine stärker chromatische Partie vorhanden, welche die Stelle des zerstörten Kernes anzeigt.

Diese chromatische Masse ist von kleineren Vakuolen erfüllt, während die Zelle sonst zahlreiche grössere Vakuolen aufweist. Das Plasma hat zum Teil eine gelbliche Farbe angenommen und zeigt ausserdem dunkle, staubförmige Einlagerungen.

Ein noch späteres Entartungsbild zeigt Fig. 22, bei der jede chromatische Substanz verschwunden ist. Die Vakuolen sind grösser geworden und auch Pigmentablagerungen finden sich wiederum. Ein etwas anderes Bild der Degeneration als das eben beschriebene ergibt sich, wenn statt der grossen nur ganz kleine Vakuolen vorhanden sind zur Zeit der Kernauflösung (Fig. 20). Die chromatische Substanz umgibt auch hier die Vakuolen und ist nur an einer Stelle am Rand etwas kompakter angeordnet.

Das Endprodukt der Entartung ist ein reichlich auftretender Zelldetritus, der an gewissen Stellen noch seine Ableitung aus vakuolisierten Zellen erkennen lässt (Fig. 23).

In all diesen bisher beschriebenen Fällen gehen die Zellen einzeln zu Grunde.

Bei einem Embryo jedoch fand ich eine mächtige, das ganze Vorderhirn und die Augenblase erfüllende syncytiumähnliche Masse, von der ein kleiner Abschnitt in Fig. 24 reproduziert wurde. Hier hat eine weitgehende Zellverschmelzung der Zellen stattgefunden, und zwar waren die Zellen meistens in dem Degenerationsstadium, wie es Fig. 17/18 darstellt. Der Kern ist nur noch eine helle Blase, in der homogene Chromatinkugeln eingelagert sind, welche ihrerseits auch zum Teil hellere homogene Blasen aufweisen. Nur ganz vereinzelt trifft man weniger degenerierte Kerne, wie einer in der Mitte der Fig. 24 dargestellt ist. Bemerkenswert an diesem Kern ist die ausserordentlich deutliche Wabenstruktur.

Nach all diesen geschilderten Entartungsbildern kann kein Zweifel obwalten, dass die einmal aus den embryonalen Organen in ein Lumen abgeschiedenen Zellen alle einer „physiologischen Degeneration“ anheimfallen. Offenbar findet diese viel häufiger in der Lebewelt statt, als bisher angenommen wurde.

Eine physiologische Degeneration ist bei der Bildung der Geschlechtszellen allgemein bekannt. Auch speziell bei der Entwicklung der Selachier ist eine physiologische Degeneration bei den Merocytenkernen beschrieben worden. Aber in diesem Falle sind es Zellen eines embryonalen Organs des Dotters, welche zu Grunde gehen, ein Vorgang also, welcher mit der physiologischen Resorption des Anurenschwanzes oder -darms verglichen werden könnte. In unserem oben beschriebenen Falle haben wir aber ganz andere Verhältnisse vor uns. Die Zellen entarten nur deshalb offenbar, weil sie, aus dem Zellverband gelöst, in die Hohlräume der Organe gelangen. Suchen wir aber nach den Ursachen der Zelldegeneration, so muss zunächst versucht werden, die Ursachen der Zellauswanderung in das Lumen zu finden.

Beim Nervenrohr dorsal an der Stelle der starken Zellwucherung, welche zur Bildung der Ganglienleiste führt, ist eine Erklärung unschwer zu finden. Es ist a priori garnicht einzusehen, weshalb bei einer solchen Proliferation nur Zellen nach aussen in die Leiste und nicht auch regelmässig in die Lichtung gelangen. Wenn letzteres ein ungewöhnlicher Vorgang ist, so muss dafür ein Grund gesucht werden und der liegt offenbar in einer Cuticula, die das Eindringen der Zellen in das Lumen verhindert. Die beiden Faktoren, Cuticulabildung und Proliferation der Neuralzellen für die Ganglienleiste, sind voneinander unabhängige Prozesse und zeitliche Verschiebungen in ihrem Auftreten bedingen es, ob Zellen in das Lumen gelangen oder nicht.

Schwieriger ist die Erklärung, weshalb durch Mitosen Zellen ins Innere der Organe gelangen. Dass dies in der Tat eintritt, ist, wie wir oben sahen, höchst wahrscheinlich. Vorbedingung dafür ist einmal, dass die Mitosen am inneren Teil der Wandung erfolgen, eine Tatsache, auf die schon vor langer Zeit aufmerksam gemacht wurde und ferner, dass die Achse der Kernspindel gegen das Lumen gerichtet ist.

Betrachten wir nun die Mitosen im Medullarrohr, so lassen sich drei Hauptrichtungen für die Kernteilungsspindel aufstellen, wobei natürlich auch Übergänge zwischen diesen Richtungen vorkommen. Am häufigsten findet man nun Mitosen, deren Achse dorsoventral und craniocaudal verläuft, während die transversal auf das Lumen gerichtete entschieden seltener vorkommt. Aus dieser Beobachtung muss gefolgert werden, dass in diesen Stadien das Nervenrohr hauptsächlich an Länge und Höhe zunimmt, während nur eine geringe Wandverdickung erfolgt. Und in der Tat gewinnt man beim Studium der Serien zwischen 30 und 50 Urwirbeln den Eindruck, dass eine Wandverdickung kaum eingetreten sei, doch scheiterten alle Versuche, dies exakt nachzuweisen, an den grossen individuellen Schwankungen in der Grösse des Medullarrohres, zu deren Ausschaltung die Zahl der in Betracht kommenden Embryonenserien nicht ausreichte. Doch kann ich mich des Eindrucks

nicht verschliessen, dass in diesem Stadium das Nervenrohr vornehmlich in die Länge und Höhe wächst. Im Einklang damit stand die oben erwähnte Beobachtung, dass hauptsächlich Mitosen in dorsoventraler und craniocaudaler Richtung erfolgen. Verschiebt sich eine solche Mitose in eine transversale Richtung, so dürfte eine Tochterzelle leicht ins Lumen gelangen, da ein entsprechendes Dickenwachstum der Wand nicht erfolgt. Es fragt sich nun, durch welche Momente wird eine solche Verschiebung der Teilungsrichtung begünstigt. Hier sind die Beobachtungen von Gurwitsch einschlägig, dass „in den ganz regelmässig auskeimenden Wurzelspitzen, die sich ausschliesslich durch genaue Querteilung ihrer Zellen verlängern, ziemlich zahlreiche Mitosen vorkommen, deren Achsen einen nicht unbedeutenden Winkel zur Längsachse der Wurzel, mithin auch zu derjenigen der Zelle selbst und der vorhergehenden Einstellungsrichtung für die Spindel bilden". Des weiteren nimmt Gurwitsch an, dass die Teilungsfigur sich wieder aus ihrer Schieflage aufrichtet oder in eine zweite Gleichgewichtslage (Querlage) übergeht. Als Ursache für eine Schiefeinstellung der Kernteilungsspindel nimmt Gurwitsch an, dass es sich meist um eine sehr grosse mitotische Figur handelt. Eine grosse Teilungsfigur besteht naturgemäss bei grossen Zellen und in diesen Gedankengang reiht sich zwanglos unsere Beobachtung ein, dass bei Torpedo 31 mit den grossen Zellen so zahlreiche freie Zellen im Lumen angetroffen wurden. Durch die Grösse der Zellen und der Mitosen wird eben die Schiefstellung der Teilungsachse befördert, aus der leicht eine Querlage wird, die zur Ausstossung der einen Tochterzelle ins Lumen führt. Wir kommen somit zum Schluss, dass die primäre Ursache, welche zur Auswanderung der Zellen in die Hohlräume der Organe führt, in der Zellgrösse zu suchen ist. Die Zellgrösse ist bei gleichalterigen Embryonen variabel und dementsprechend ist auch das Vorkommen freier Zellen im Lumen der Organe verschieden.

Diese verschiedene Zellgrösse dürfte auch auf äussere Einflüsse, zum Beispiel verschiedene Temperatur der Umgebung zurückzuführen sein.

Mit diesen Ausführungen ist natürlich eine Erklärung der degenerativen Vorgänge weder gegeben, noch beabsichtigt. Die ausgestossenen Zellen stehen unzweifelhaft unter anormalen Ernährungsbedingungen und die Vermutung, dass sie infolgedessen zu Grunde gehen, wird durch die Versuche und Beobachtungen von Wallengren über die Inanition der Zellen nur bestärkt, der Entartungsformen geschildert hat, die unserer oben gegebenen Beschreibung völlig entsprechen. Denn das erste Zeichen, das beim Hunger einer Paramäcienkultur auftritt, sind Vakuolen im Plasma, dann folgen Veränderungen am Kern, die zu einer Vergrösserung, Hyperchromasie und schliesslich zum Zerfall derselben führen.

Tafelerklärung.

Sämtliche Figuren sind mit dem Abbéschen Zeichenapparat und Kompensationsokular 8 und homogener Ölimmersion von 2 mm gezeichnet.

Fig. 1, 2, 3, 4, 5, 6, 7, 8, 11, 13, 14, 15, 16, 17, 20 stammen vom Embryo Torpedo VII (von 8 mm Länge).

Fig. 10, 21, 22 stammen von Torpedo VI (6,5 mm Länge).

Fig. 12, 23 stammen von Torpedo XII.

Fig. 9, 19 stammen von Torpedo 17 (32—34 Urwirbel).

Fig. 18, 24 stammen von Torpedo BN.

Fig. 1. Wurstförmiger Kern.

Fig. 2. Kern mit tiefem Einschnitt.

Fig. 3. Zweikernige Zelle, im Plasma einzelne Vakuolen.

Fig. 4. Zweikernige Zelle mit zwei ungleich grossen Kernen, eine grössere Vakuole.

Fig. 5. Anaphase bei völlig rundem Zelleib.

Fig. 6. Zelle mit zwei Kernen, die durch eine chromatische Brücke verbunden sind. Im Innern der Kerne intensive Chromatinbrocken (Chromosome?)

Fig. 7. Telophase, Tochterzellen noch durch schmale Protoplasmabrücke verbunden, in der einen Tochterzelle eine helle Vakuole.

Fig. 8. Eben abgelaufene Zellteilung, der Zelleib von Vakuolen erfüllt.

Fig. 9. Hufeisenförmig angeordnete Chromosome in einer Mitose, Vakuolen zwischen den Schenkeln des Hufeisens.

Fig. 10. Pathologische Mitose.

Fig. 11. Mitose, ausserdem degenerierter Kern in der Zelle.

Fig. 12. Zelle mit einem fast normalen Kern mit tiefem Einschnitt, ausserdem degenerierter Kern in hellem Hof.

Fig. 13. Zelle mit zwei anscheinend normalen Kernen, ausserdem in hellem Hof eine Chromatinmasse.

Fig. 14. Zweikernige Zelle, der eine Kern zentral farblos, darüber ausserhalb des Kerns eine homogene Chromatinkugel.

Fig. 15. Zweikernige Zelle, ein Kern an einem Pol homogen chromatisch mit Vakuolen.

Fig. 16. Zweikernige Zelle, ein etwas vakuolisierter Kern mit randständigem Chromatin, das zum Teil kugelig sich vorwölbt, der zweite Kern hat das Chromatin auf der einen Seite angesammelt, während die andere helle Vakuolen zeigt. Eine Struktur ist hier nicht mehr zu erkennen.

Fig. 17. Innerhalb eines Kernes mit angedeuteter Kernstruktur mehrere Chromatinkugeln.

Fig. 18. Dasselbe, nur keine Spur einer Kernstruktur mehr wahrnehmbar.

Fig. 19. Vakuolig entarteter Kern.

Fig. 20. Gleichmässig vakuolisierte Zelle, ohne Kern. Am Rande eine chromatische Ansammlung.

Fig. 21. Vakuolig entartete Zelle mit zersprengtem Kern.

Fig. 22. Späteres Stadium ohne Spur einer chromatischen Substanz.

Fig. 23. Endprodukt der Degeneration, grössere Vakuolen in weiten Maschen und körniger Zerfall des Protoplasma (Zelldetritus).

Fig. 24. Kleiner Abschnitt einer grossen syncytialen Masse. In der Mitte ein Kern mit auffallend deutlicher Wabenstruktur. Unregelmässige Chromatinkugeln zum Teil mit helleren Blasen, von einem hellen Hof umrandet innerhalb einer Protoplasmamasse.

Alle Zellen stammen aus dem Neuralrohr.

Literaturverzeichnis.

Albrecht 1901: Referat: Die Pathologie der Zelle in Lubarsch und Ostertag Ergebnisse d. allg. Pathol. und path. Anat.

Böhm 87: Sitz.-Ber. bayer. Akad. d. Wiss.

Des Cilleuls 1911: De la signification physiologique de l'amitose. Comptes Rendus. de l'assoc. des anatomistes.

Dohrn 85: Studien zur Urgeschichte des Wirbeltierkörpers. Mitteil. zool. Stat. Neapel. Bd. VI.

Flemming 89: Amitotische Kernteilungen im Blasenepithel des Salamanders. Archiv f. mikr. Anat. Bd. 34.

Gurwitsch 1910: Über Determination, Normierung und Zufall in der Ontogenese. Archiv f. Entwickl.-Mech. Bd. 30.

Karpow 1904: Untersuchungen über direkte Zellteilung. Inaug.-Diss. Moskau.

Loos 89: Über Regenerationserscheinungen im Tierreich. Preisschrift her. v. d. Fürstl. Jablonowskischen Gesellsch.

Vom Rath 95: Über den feineren Bau der Drüsenzellen des Kopfes. Anilvera mediterranea. Zeitschr. w. Zool. Bd. 60.

Reichenow 1908: Die Rückbildungserscheinungen am Anurendarm während der Metamorphose und ihre Bedeutung für die Zellforschung. Archiv f. mikr. Anat. Bd. 72.

Vogt 1909: Über rückschreitende Veränderungen von Kernen in allen jungen Entwicklungsstadien von Triton cristatus. Sitz.-Ber. Ges. Beförderung d. ges. Naturw. Marburg.

Wallengren 1902: Inanitionserscheinungen der Zelle. Zeitschr. f. allg. Physiol. Bd. 1.

Lebenslauf.

Werner Blume wurde am 19. Januar 1887 zu München geboren. Im Sommer 1906 absolvierte er das Kgl. Realgymnasium in München. An der Kgl. Ludwigs-Maximilians-Universität studierte er vom Herbst 1906 bis Sommer 1911, im ganzen 10 Semester, Medizin und bestand das medizinische Staatsexamen im Herbst 1911.